

## Orijinal Görüntü

## Sıradışı Bir Koroner Varyasyon: Apeksi Sarmalayan Diyagonal

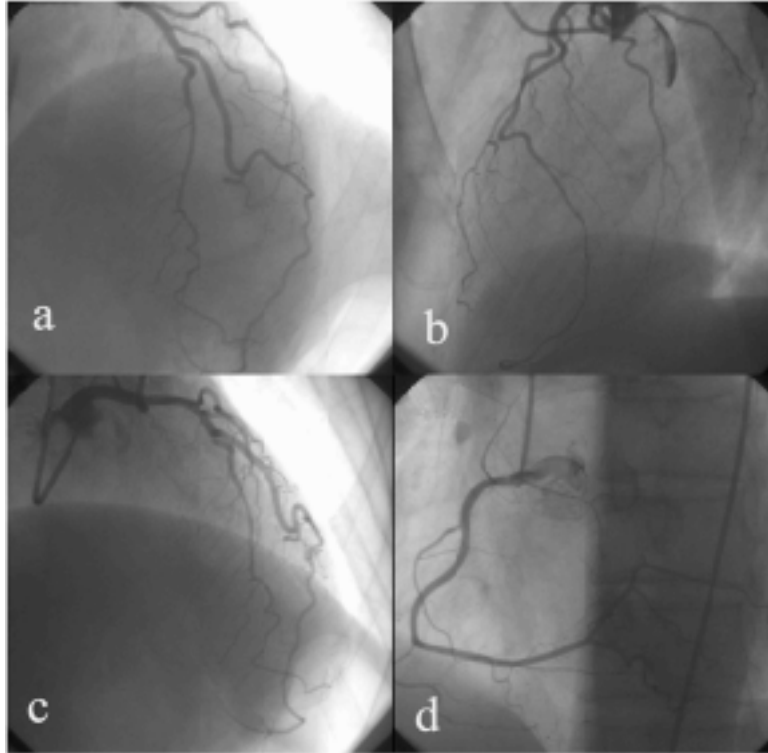
## An Extraordinary Coronary Variation: Wrapped Diagonal

Yrd.Doç.Dr. Belma KALAYCI\*

**Anahtar Kelimeler:** Apeksi sarmalayan diyagonal, Koroner varyasyon**Keywords:** Wrapped diagonal, Coronary variation

Altmış dokuz yaşında erkek hasta dört aydır devam eden tipik efor anjinası ile kliniğimize başvurdu. Daha önce koroner arter hastalığı öyküsü olmayan hastanın tıbbi hikayesinden sigara öyküsü ve hipertansiyon ile takipli olduğu öğrenildi. Laboratuvar incelemesinde troponin değerleri normal (TNI 0,003 mcg/L) olan hastanın diğer kan parametreleri de normaldi. Yapılan koroner anjiyografide sol ön inen koroner arterin üçüncü diyagonal dal hizasında orta ciddiyette bir darlığı olduğu gö-

rüldü (Şekil 1a). Sol ön inen koroner arterin üçüncü diyagonal dalının iyi geliştiği ve sol ventrikül apeksini sarmaladığı izlendi (Şekil 1b,c). Sağ koroner arter anatomisi normaldi (Şekil 1d). Hasta koroner iskemi araştırılması için yönlendirildi. Bu vaka kardiyovasküler cerrahların bu varyasyonu akılda tutmaları açısından önemlidir. Koroner arter baypas cerrahisi sırasında apeksi saran diyagonalin yanlışlıkla anastomozu istenmeyen sonuçlara neden olabilir.



Şekil 1: (a) Sol koroner anjiyogram, anterior posterior kranyal görüntü, (b) Lateral projeksiyon, (c) Sağ anterior oblik görüntü, (d) Sağ koroner anjiyogram

\*Bülent Ecevit Üniversitesi Tıp Fakültesi Kardiyoloji Ana Bilim Dalı, Zonguldak

Yazışma Adresi: Belma Kalaycı, Bülent Ecevit Üniversitesi Tıp Fakültesi Kardiyoloji Ana Bilim Dalı, Zonguldak. e-posta: drbelma@hotmail.com

Geliş Tarihi: 29.01.2016 Kabul Tarihi: 15.02.2016